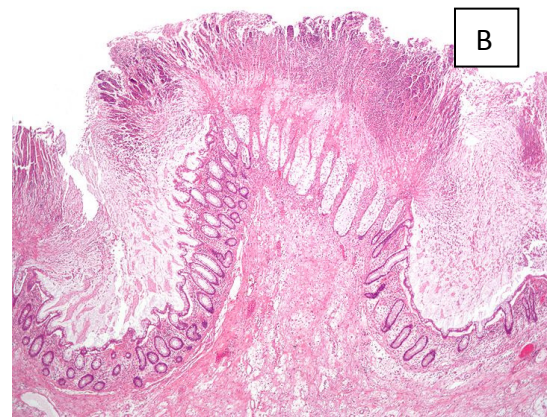
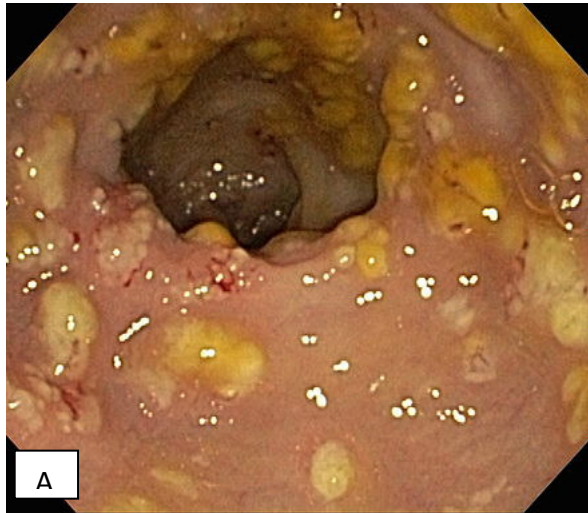


BR. 11

Starija žena hospitalizirana je nakon pada i frakture kuka radi operativnog zahvata. Nedugo nakon hospitalizacije dobila je pneumoniju i liječena je cefalosporinom tijekom 1 tjedna. Odjednom je razvila profuznu, vodenu dijareju i abdominalnu bol. Uz stalno prisutne vodene stolice s velikom količinom bistre sluzi i ponekad primjesom krvi, stanje se pogoršava i učinjena je sigmoidoskopija.



A. Endoskopskim pregledom vide se izdignuti žućkasto–bijeke pseudomembrane (plakovi) koje se lako odvajaju od podloge. Dijagnoza: pseudomembranozni kolitis

B. Iz bioptata uzetog prilikom endoskopskog pregleda učini se patohistološki preparat: pseudomembrane su sastavljene od mase (u obliku gljive) neutrofila, raspadnutih stanica (stanični debris) i fibrina.

Koja je bakterija vjerojatni uzročnik pseudomembranoznog kolitisa? Zbog čega opisana bolesnica pripada rizičnoj skupini za stjecanje ove infekcije?

Opiši bakteriju i patogenezu ove infekcije.

Koji je klinički uzorak potrebno dostaviti u mikrobiološki laboratorij? Na koji se način, mikrobiološki, može potvrditi etiološka dijagnoza?

Ukoliko je mikrobiološki nalaz pozitivan, što treba poduzeti u smislu sprječavanja širenja ove bolničke infekcije?

Kako liječiti ovu infekciju?