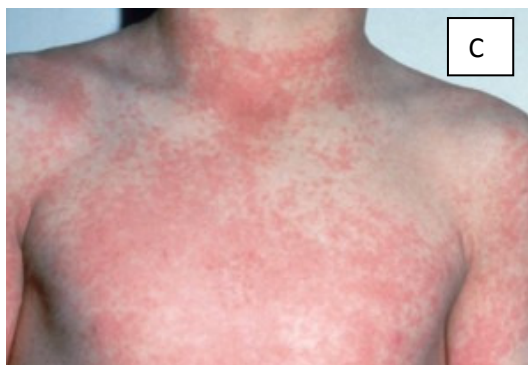
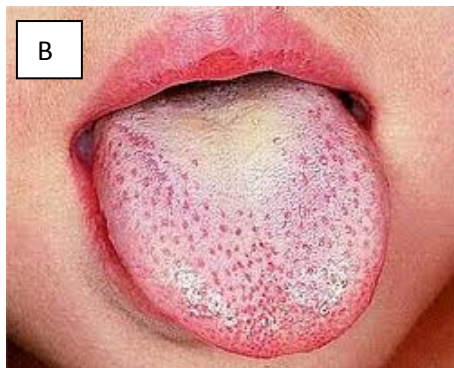
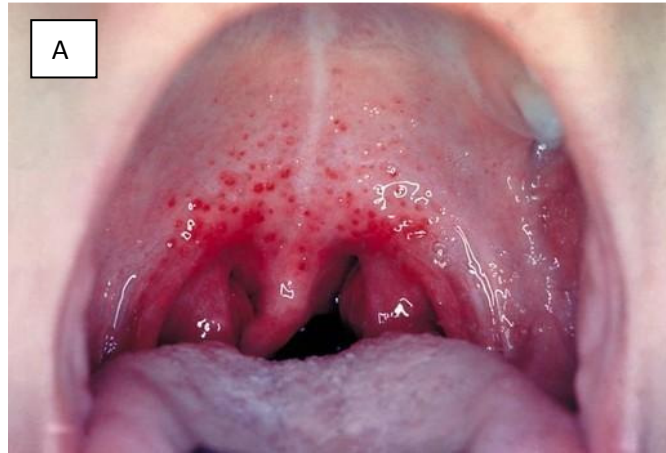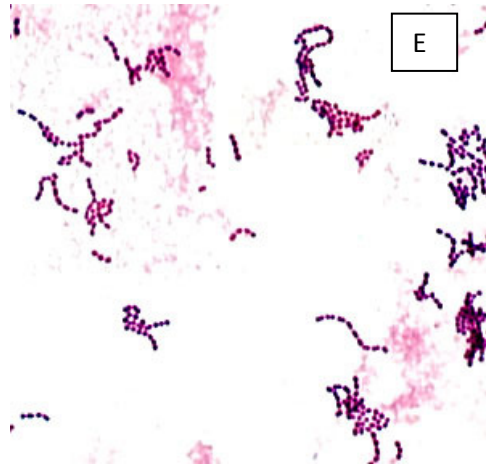
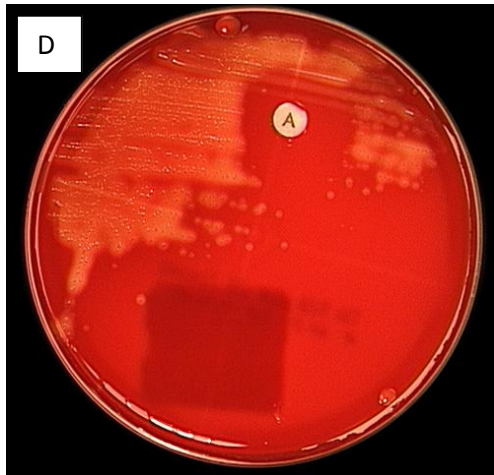
BR. 14

7-godišnjeg dječaka, majka dovodi liječniku. Dan prije dolaska u ambulantu bio je sasvim zdrav. Odjednom je razvio grlobolju, govori promuklo i ima problema s gutanjem. Također mu se povisila tjelesna temperatura na 39,8 °C. Jednom je pvratio i žali se na glavobolju.

Pregledom se ustanovi povišena tjelesna temperatura (39 °C), povećani cervikalni limfni čvorovi, puls 104/min. Pregledom usne šupljine vide se bilateralno povećane tonzile s bjelkastim eksudatom i sitnim hemoragijama na nepčanim lukovima (A), te malinastim jezikom (B). Na licu i vratu, kao i na trupu vidi se crveni osip koji izgleda kao opekлина od sunca (C).



Uzet je bris ždrijela i poslan u mikrobiološki laboratorij. Sljedećeg dana porasla je čista kultura β -hemolitičkih bakterija, osjetljivih prema bacitracinu (D). U mikroskopskom preparatu iz kulture, vide se gram pozitivni koki u kraćim i duljim lancima (E).



O kojem je uzročniku riječ? O kojoj se infekciji radi?

Koji je mehanizam nastanka ove bolesti?

Koji je antimikrobni lijek izbora u terapiji ove infekcije?

Jesu li moguće posljedice ovakve infekcije i koje?

Što su Centorovi kriteriji i kako se mogu iskoristiti u razlikovanju bakterijske od virusne grlobolje?